

PRİMER İNTRANAZAL MENİNGİOM

Dr. Süleyman ŞİRİN (x)
Dr. Gökhan ERPEK (xx)
Dr. Muzaffer KELEŞ (xxx)
Dr. Suat TURUL (xx)

ÖZET

Bir vaka nedeniyle nazal kaviteden menşee alan primer ekstrakraniyal meningiom vakaları gözden geçirilerek nazal kaviteden kaynaklanan meningiomların insidansı, fizyopatolojisi, patolojisi, kliniği, tedavisi tartışılarak literatürle karşılaştırıldı.

GİRİŞ

Meningiomlar bütün intrakraniyal neoplazmların % 14-18 ini oluşturmaktadır, (2,9,10) Meningiom aslında primer olarak intrakraniyal bir tümör olmasına karşılık nadiren ekstrakraniyal olarak da görülebilir (2). Wolman (1969) meningiomlu 320 hastanın 20 tanesinin (% 6) ekstrakraniyal olduğunu, bunların da 4 tanesinin (% 1) nazofarenks, nazal kavite ya da paranasal sinüslerden kaynaklandığını bildirmiştir. Farr ve ark. nın (1973) 405 meningiom vakasındaki çalışmalarında ekstrakraniyal olanların oranı % 18 ve paranasal sinüsler ile nazal kaviteyi tutanların oranı ise % 3 tür (5). Lee ve ark. (1979 ve Ho (1980) yeniden gözden geçirdiklerinde 25 ayrı primer nazal ya da paranasal sinüslerden kaynaklanmış meningiom bildirdiler (5).

Ekstrakraniyal meningiomların en çok görülen lokalizasyonları kafatası kemikleri olduğu kadar skalp, orbita, burun, paranasal sinüsler, orta kulak, boyun ve deridir (2,8).

(x) Atatürk Üniversitesi Tıp Fak. K.B.B. Anabilim Dalı Doçenti.

(xx) Atatürk Üniversitesi Tıp Fak. K.B.B. Anabilim Dalı Araş. Görev.

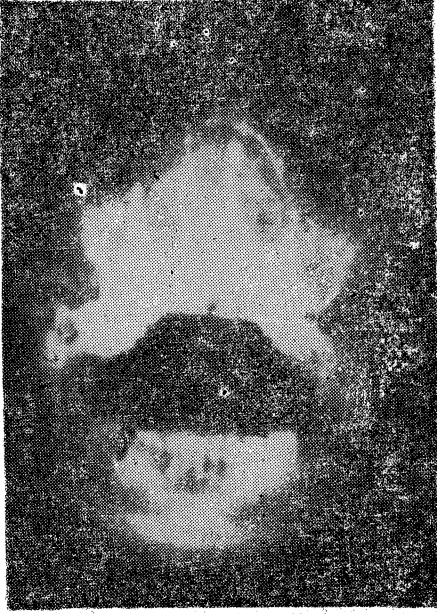(xxx) Atatürk Üniversitesi Tıp Fak. Patoloji Anabilim Dalı Yrd. Doçenti.

VAKA TAKDİMİ

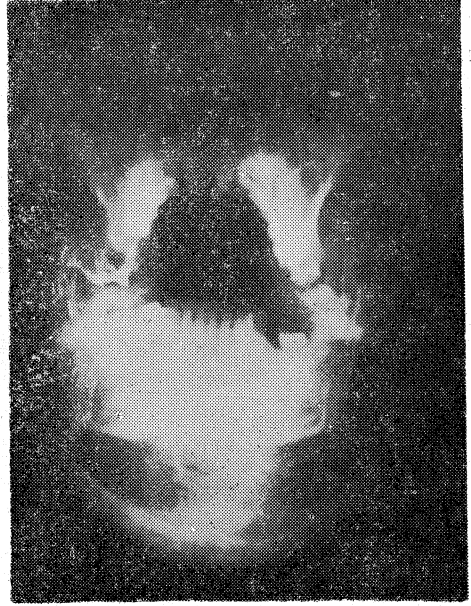
Hastamız G.K. 57 yaşında bir kadın olup kliniğimize nazal obstruksiyon, burundan pürülan akıntı ve burnun sağ tarafında gözün altına kadar uzanan şişlik ile başvurdu. 8 yıl önce sağda nazal obstruksiyonla beraber pürülan akıntı olması nedeniyle birçok kez ilaç tedavisi gördüğünü belirten hastamız, obstruksiyonun artması, yüzde şekil bozukluğu yapması nedeniyle kliniğimize yatırıldı.

Yapılan sistemik muayenelerinde bir özellik yoktu. Orofarenks muayenesinde palatum molle aşağıya itilmişti. Nazofarenks tuşesinde koanaların önünü kaplayan üzeri düz, orta sertlikte kitle palpe edildi. Anterior rinoskopide septum sola itilmiş, sağ burun boşluğu nareslere kadar uzanan üzeri düzgün, orta sertlikte bir kitleyle dolu olarak görüldü.

Water's grafide (Resim 1) burun yan duvarlarını laterale doğru iten, nazal septumu destrukte eden kitle mevcuttu. Sol maksiller sinüs kapalı, sağ maksiller sinüs alanı daralmış ve sfenoid sinüsler görülmemektedir. Kemiklerde erozyon görülmedi.



Resim 1. Water's grafı (Preop.)



Resim 2. Water's grafı (Postop.)

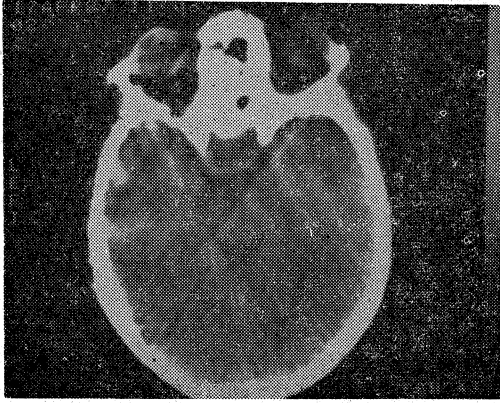
Hasta E.T.G.A. altında operasyona alındı. Sağdan Ferguson insizyonu ile kitleye ulaşıldı. Parça parça kitle çıkarıldı. Çıkarılan materyelin patolojik incelemesinde; makroskopik olarak 4x4x3 cm boyutlarda bir tarafta düzgün yüzey aızeden, kesi yüzü açık sarı hiperemik, dıştan gri-beyaz görünümde doku parça-

sı tarif edilmiştir. Mikroskopik olarak ise spindl şeklindeki fibroblastların birbirleriyle karışan demetler ile helezon şeklinde konsantrik yapılar oluşturduğu izlenmiştir (Resim 3).



Resim 3. Vakanın mikroskopik görünümü (H ve E. x100. Pat. prot. no: 574/87).

Histopatolojik fibroblastik meningiom olması üzerine intrakraniyal olup olmadığını ayırtetmek için B.B.T. yapıldı. İntrakraniyal olmadığı saptanınca primer intranasal meningiom tanısı kondu (Resim 4).



Resim 4. Vakanın ameliyat sonrası B.B.T. si.

TARTIŞMA

Meningiom, araknoid villusları örten araknoid hücre (meningosit) kümelerinden orijin alır (5,6). Kraniyal kavite ve spinal kanal dışında bu tümörler az sayıdadır. Ekstrakraniyal yayılım, kraniyal kemikleri direkt geçerek veya int-

rakraniyal meningiomun ekstrakraniyal metastazı ile olabilir (9). Primer ekstrakraniyal meningiomlar için birkaç oluş mekanizması bildirilmiştir (2).

1. Fötal yaşamda orta hat yapıların kapanması sırasında heterotopik meningoositlerin dislokasyonu sonucu (6,8).
2. Kranial ve spinal sinirlerin kafatası ve vertebralarda çıkış deliklerinde veya perinöral kılıflardaki meningoosit guruplarından.
3. Schwann hücrelerinin meningoositlere dönüşümü sonucu.
4. Pluripotensiyel mezensefimal hücrelerden orijinlenir.

Tüm intrakraniyal neoplazmlar içinde meningiomlar % 15-18 oranındadır (6). Genellikle orta yaşta, en sık da 45 yaşta görülür (5,6). 20 yaşın altında intrakraniyal tümörler içinde görülme oranı % 1 e inmektedir. Nazal kavite ve paranasal sinüslerin primer meningiomalarının ortalama görülme yaşı 28 dir. Hastaların % 44 ü 24 yaşın altındadır (17 hastanın 8 i) (6).

Intrakraniyal meningiomların çoğunluğu (% 60) kadınlarda görülmesine karşılık nazal kavite ve paranasal sinüslerin primer meningiomları daha çok erkeklerde görülür (10:8) (6).

Dikkati çeken özellik 20 yaşın altındaki 8 hastanın 7 sinde tümör sol nazal kavite veya paranasal sinüslerden kaynaklanmaktadır. Diğer tüm yaş guruplarında sağ ve solda eşit olarak görünmektedir (6).

Semptomatolojik olarak bu bölgenin diğer neoplazmlarından ayırmak için karakteristik bir özellik yoktur. Hastalar ilerleyen exoftalmi, nazal obstruksiyon, epistaksis, fasiyal deformite ile gelebilirler. Az görüldükleri için ayırıcı tanıda bu tümörler fazla düşünülmezler. Bildirilen bütün vakalarda tanı, cerrahi olarak çıkarılan materyelin histolojik olarak incelenmesiyle konmuştur (6). Bir vaka-mızda da böyle olmuştur.

Histolojik olarak meningiomların 3 temel tipi vardır. Meningotelyomatöz, psammomatöz (psammom cisimcikli) ve fibroblastik. Psammom cisimcikli olanlara psammomalar da denmiştir (9).

Yüksek derecede invazyon yapmalarına rağmen sitolojik olarak meningiomlar malignensi göstermezler ve metastaz yapmazlar. İntrakraniyal benzerlerinde olduğu gibi nazal kavite ve paranasal sinüslerin primer meningiomu cerrahi eksizyonla tedavi edilir veya en azından yavaş büyüdüklerinden dekompresyon sağlanır. Radyorezistan olduğu için radyoterapi ancak çok büyük tümörlerde cerrahi yapılamayacaksa hafifletmek için yapılabilir (6)

Prognozu iyidir. Ho'nun bildirdiğine göre (1980) cerrahi eksizyon yapıp yayınlanan vakalarda 6 ay- 7 yıl sürede nüks bildirilmemiştir.

PRIMARY INTRANASAL MENINGIOMA

Summary

A case of primary extracranial ectopic meningioma of the nasal cavity in a 57-Year-old woman is described. The tumor had probably arisen from ectopic arachnoidal cells in the posterior upper part of the nasal cavity. The literature concerning meningiomas in this location is reviewed. The incidence, physiopathology, pathology, clinic and treatment of meningiomas are described.

KAYNAKLAR

1. Ash, J.E., Beck, M.R., Wilkes J.D. Tumors of the upper respiratory tract and ear. Armed Forces Institute of Pathology, Washington, 1964, 94-96.
2. Atherino, C.C.T., Garcia, R., Lopes L.J. Ectopic meningioma of the nose and paranasal sinuses. The Journal of Laryngology and Otology, 99: 1161-1166, 1985.
3. Chaudry, A.P., Haar, J.G., Kaul, A., Nickerson, P.A. Olfactory neuroblastoma (Esthesioneuroblastoma), Cancer, 44: 546-579, 1979.
4. Cruickshank, A.H. A meningioma causing nasal polyp of brain tissue. The Journal of Pathology and Bacteriology, 44/2: 415-416, 1982.
5. Fagerlund, M., Stenling, R., Söderberg, O. A subfrontal meningioma with primary origin from the nasal cavity. Acta Otolaryngol. 95: 365-370, 1983.
6. Ho, K.L. Primary meningioma of the nasal cavity and paranasal sinuses. Cancer, 46: 1442-1447, 1980.
7. Kissane, J.M. Anderson's Pathology, 1985, 2: 990.
8. Kjeldsberg, C.R., Minckler, J. Meningiomas presenting as nasal polyps. Cancer, 29/1: 153-156, 1972.
9. Lindström, C.G., Lindström, D.W. On extracranial meningioma. Acta Otolaryngol. 68: 451-456, 1969.
10. Majoros, M. Meningioma of the paranasal sinuses. Laryngoscope, 80: 640-645, 1970.
11. McGavran, M.H., Biller, H.F., Ogura, J.H. Primary intranasal meningioma. Arch. Otolaryngol. 93: 95-97, 1971.
12. Ogura, J.H., Schenck, N.L. Unusual Nasal Tumors problems in diagnosis and treatment. Otolaryngologic Clinics of North America. 6/3: 813-833, 1973.